

团 体 标 准

T/CVMA 321—2025

猪蛔虫病诊疗技术

Diagnosis and treatment techniques for the swine ascariasis

2025 - 11 - 17 发布

2025 - 11 - 17 实施

中国兽医协会 发布

中国兽医协会
CVMA
全国动物卫生大会

前 言

本文件按照 GB/T 1.1—2020《标准化工作导则 第1部分：标准化文件的结构和起草规则》的规定起草。

请注意本文件的某些内容可能涉及专利。本文件的发布机构不承担识别专利的责任。

本文件由四川农业大学提出。

本文件由中国兽医协会归口。

本文件起草单位：四川农业大学、浙江海正动物保健品有限公司、成都师范学院、成都达硕实验动物有限公司、成都辉跃中科生物科技有限公司。

本文件主要起草人：谢跃、谢等龙、冀伟、王利丹、张馨慧、左之才、王辉、周璇、钟秉洋、金龙、陆路、朱鹏辰、王朝、王蕊曦、范新艺、韦国山、黄家利、李赵睿羿、钟浩、李亚丽、杨炳雄、周汝学。

中国兽医协会
CVMA
全国动物卫生大会

猪蛔虫病诊疗技术

1 范围

本文件规定了猪蛔虫病的临床检查、病原学诊断以及治疗技术要求。
本文件适用于猪蛔虫病的诊断、流行病学调查、检疫及防治。

2 规范性引用文件

本文件没有规范性引用文件。

3 术语和定义

下列术语和定义适用于本文件。

3.1

猪蛔虫病 swine ascariasis

由蛔科（*Ascaridae*）、蛔属（*Ascaris*）的猪蛔虫（*Ascaris suum*）寄生于猪体内所引起的一种寄生性线虫病。

3.2

猪蛔虫 *Ascaris suum*

隶属于动物界（*Animalia*）、后生动物亚界（*Metazoan*）、线形动物门（*Nematoda*）、尾感器纲（*Secernentea*）、蛔目（*Ascaridida*）、蛔科（*Ascarididae*）、蛔属（*Ascaris*）。

注：猪蛔虫成虫病原形态见附录 A 的图 A.1 和图 A.2。

3.3

生活史 life cycle

猪蛔虫是直接发育的土源性寄生线虫，其生活史包括 7 个阶段：虫卵、L1、L2、L3、L4、L5 及成虫。虫卵在外界经 L1、L2 期幼虫发育形成含 L3 期幼虫感染性虫卵，虫卵被猪食入后在小肠孵出幼虫，幼虫经“肝-肺”移行重返回消化道，依次发育形成 L4、L5 期幼虫及成虫。

注：猪蛔虫生活史见附录 B 的图 B.1。

4 临床检查

4.1 流行病学

猪蛔虫病呈世界性分布，通常散养猪群感染率高于集约化养殖场，各年龄阶段，以 2 月 ~ 6 月龄小猪最易感。

4.2 临床症状

4.2.1 咳嗽、呼吸困难

幼虫移行至肺脏，引起肺出血、水肿，引起病猪出现咳嗽、气喘、呼吸困难等临床症状。

4.2.2 腹泻、腹痛

幼虫移行至肝脏，造成肝脏物理损伤；成虫寄生于小肠，造成肠道机械性损伤（甚至肠道栓塞）；部分虫体可钻入胆管，引起胆道蛔虫症。病猪出现腹痛、腹泻、生产性能下降等临床症状，部分病例可在粪便中观察到成虫。

4.3 病理变化

4.3.1 肝脏病变

病猪肝脏出血、肿胀、脂肪变性和坏死，肝表面形成云雾状灰白色“乳斑肝”（见附录图C.1）。

4.3.2 肺脏病变

病猪肺脏毛细血管及肺泡破裂，造成大量的小点状出血和水肿，感染严重时会引起整个肺的出血性炎症（见附录图C.1）。

5 病原学诊断

5.1 粪便检查

5.1.1 粪便样品采集

从待检生猪圈舍采集其新鲜粪便，置于一次性采样袋中，并进行标号，所采集的样品应与待检猪对应。注意粪便应新鲜。若采集的粪便无法马上进行检查，可将粪便样品置于4℃保存。

5.1.2 直接涂片法

5.1.2.1 主要设备、材料和试剂

光学显微镜、载玻片、盖玻片、镊子、吸管、清水。

5.1.2.2 检查方法

在清洁的载玻片上滴加1滴~2滴清水，用镊子取少量待检新鲜粪便置于清水中，用镊子仔细涂抹均匀。再用镊子将粪便中较大的渣子及异物去除，之后加盖盖玻片，置于光学显微镜下观察，若发现特征性虫卵或幼虫即可确诊。

5.1.2.3 注意事项

粪便涂片的厚度以在载玻片下面垫上有字的纸时，透过载玻片能隐约看见纸上的字迹为宜。粪便直接涂片法的优点是快速、简单易行，适合于虫卵量大的粪便检验；缺点是对虫卵含量低的粪便检出率低。实际工作中，需增加样品检测数量，以提高检出率。

5.1.3 饱和盐水漂浮法

5.1.3.1 主要设备、材料和试剂

光学显微镜、载玻片、盖玻片、镊子、烧杯、量筒、天平、粪筛或纱布、吸管、15 mL离心管或青霉素小瓶、清水、食盐。

5.1.3.2 饱和盐水的配置

将食盐缓慢加入沸水锅内，直至加入的食盐不再溶解而出现沉淀为止（1000 mL沸水中大约加入400 g食盐）。溶液用纱布过滤后，待冷却后使用（冷却后的溶液有食盐结晶析出，即为饱和）。

5.1.3.3 检查方法

取10 g粪便，加100 mL饱和盐水，混匀后，用粪筛或纱布，将滤液放入试管或15 mL离心管中，使管内液体平于管口并稍微隆起为宜，但不应溢出。静置20 min~40 min，待虫卵浮于水中，以直径5 mm~10 mm的金属环将虫卵固定于液面，在其表面蘸取一层液体，随后把虫卵放于载玻片上，再用盖玻片盖住，放于显微镜下观察，发现特征性虫卵或幼虫即可确诊。

5.1.3.4 注意事项

饱和盐水漂浮法的原理是采用比重高于虫卵的漂浮液，使粪便中的虫卵和粪便渣子分开而浮于液体表面，然后进行检查。注意漂浮液应使用饱和的食盐水，否则效果难以保证，漂浮时间30 min左右，时间过短（少于10 min）则漂浮不完全，时间过长（长于1 h）则易造成虫卵变形、破裂，难以识别。检查多例粪便样品时，所使用的器材注意清洗干净，避免相互污染影响检测结果的准确性。利用光学显微镜检查虫卵或幼虫时，物镜倍数选取10×~40×，有经验者可在4×物镜下初筛。

5.2 治疗性诊断

疑似患病猪可进行治疗性诊断，使用常用驱虫药如伊维菌素、阿维菌素、盐酸左旋咪唑、阿苯达唑等药物进行驱虫，若在粪便中检出猪蛔虫虫体，即可确诊。

5.3 剖检诊断

对病死猪进行剖检，如能在小肠内直接找到猪蛔虫虫体，即可确诊。

6 治疗

6.1 原则

以早期准确诊断、及时用药驱虫为主；急性病例产生并发症时应对症治疗，加强饲养管理和护理。

6.2 治疗方法

可选用伊维菌素、阿维菌素、盐酸左旋咪唑、阿苯达唑等任何一种药物进行治疗。以上药物仅供参考，具体使用时应以所选用药品的说明书为准。需特别注意的是，药物的有效剂量与中毒剂量较为接近，使用时应严格控制用量，避免中毒。

6.3 辅助治疗

为尽快修复肠道，可在饲料中添加适量的维生素A（1300 IU/kg~2200 IU/kg），还可适量饲喂维生素K（0.50 mg/kg）、维生素C（20 mg/kg~50 mg/kg）等以提高病猪抵抗力，防止继发感染。

附录 A
(资料性)
猪蛔虫病原形态

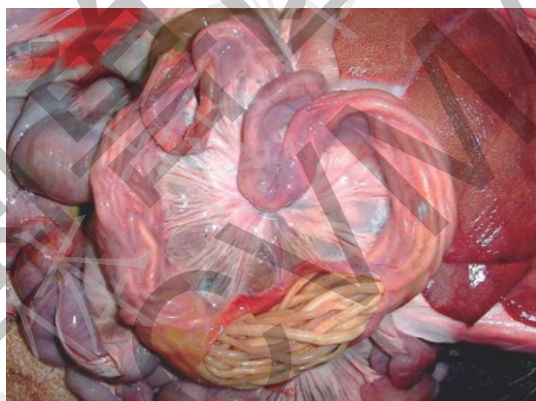
A.1 成虫形态特征

猪蛔虫新鲜虫体为淡黄色或淡红色，形似蚯蚓，体表光滑，中间稍粗，两头细（图A.1和图A.2）。其前端有3片唇，成品字形排列，一片背唇较大，两片腹唇较小，唇的内缘各有一排小齿（图A.3）。

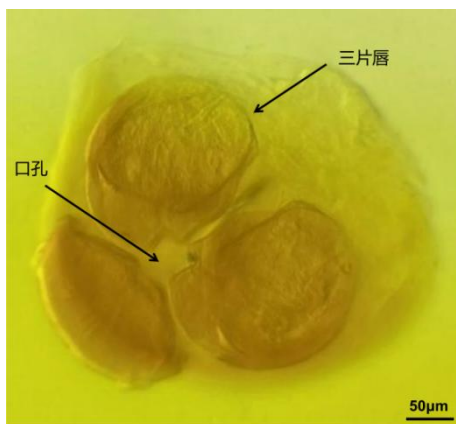
雄虫尾端向腹面弯曲，形似鱼，显微镜下尾端有2根近等长的交合刺，无引器，肛前和肛后有许多性乳突。雌虫比雄虫大，虫体较直，尾端稍钝，阴门开口于虫体前1/3与中1/3交界处附近的腹面中线上，肛门靠近虫体末端。两条子宫合为一个短小的阴道。



图A.1 猪蛔虫成虫形态



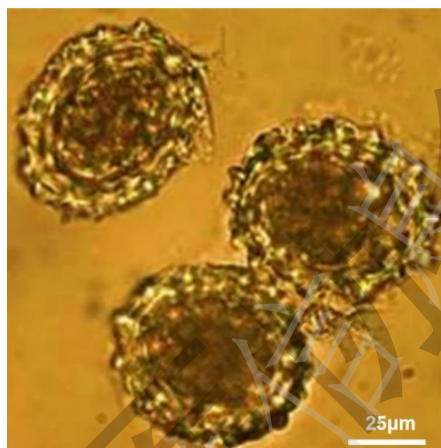
图A.2 猪蛔虫肠道剖检



图A.3 猪蛔虫头部形态顶面观（20×）

A.2 虫卵形态特征

虫卵分为受精卵与未受精卵两种。受精卵呈短椭圆形，黄褐色。卵壳厚，最外层凹凸不平，有不规则的乳头状突起，为蛋白质膜，常被胆汁染成棕黄色（图A.4）。刚随粪便排出体外的虫卵内含一个圆形卵细胞，使得卵细胞与卵壳之间的两端形成新月形空隙。未受精卵比受精卵狭长，呈长椭圆形。多数未受精卵无蛋白质膜，即使有也很薄且极不规则。



图A.4 猪蛔虫卵

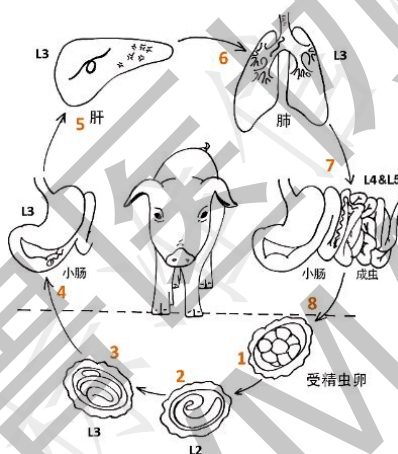
附录 B

(资料性)

猪蛔虫生活史及流行特征

B.1 猪蛔虫生活史

雌雄成虫在猪小肠内交配后，雌虫产出虫卵，虫卵随粪便排至外界，在适宜的温度和湿度下，经6周～10周，由胚胎期虫卵经两次蜕皮后发育为含3期幼虫（L3）感染性虫卵；感染性虫卵被猪食入后，在小肠孵出幼虫，幼虫移行至盲肠和结肠初段，穿过肠壁，随血液通过门静脉到达肝脏；幼虫在肝脏继续移行，经肝静脉、后腔静脉进入右心房、右心室和肺动脉到肺部毛细血管，并穿破毛细血管进入肺泡，经细支气管和支气管，再上行到气管，随黏液到达咽部，再经食道、胃回到小肠，在小肠内进行第3次和第4次蜕皮，形成4期幼虫（L4）和5期幼虫（L5），L5继续在小肠发育形成成虫（图B.1）。



标引序号说明：

- 1 —— 受精卵通过粪便排入环境；
- 2 —— 虫卵幼虫经1次蜕皮后发育为2期幼虫（L2）；
- 3 —— L2经1次蜕皮后发育为3期幼虫（L3）；
- 4 —— 宿主摄入含L3感染性虫卵，L3在肠道孵出并穿过肠壁；
- 5 —— L3经血液循环到达肝脏，破坏组织；
- 6 —— L3进入肺部，被吞咽进入小肠；
- 7 —— L3在小肠依次蜕皮发育为4期（L4）和5期（L5）幼虫；
- 8 —— L5继续发育形成雌雄成虫，雌虫交配后产卵，受精卵随粪便排出。

图B.1 猪蛔虫生活史

B.2 猪蛔虫流行特征

猪蛔虫病在全球范围内广泛分布，特别是在饲养管理和卫生条件不良的地方或猪场发病率较高，农村散养猪的感染率高于集约化猪场，我国猪群蛔虫的感染率在15%～80%。而以集约化养猪闻名的欧美国家，其全国的猪群蛔虫感染率也在25%～76%，且即使随着现代化养殖技术的深入发展，其猪群蛔虫感染率也大致维持在同样的水平。感染猪蛔虫且向外界排出虫卵的猪是传染源。被感染性虫卵污染的饲料、饮水、泥土、乳汁和含有感染性幼虫的储藏宿主等都可以成为猪感染猪蛔虫的感染来源。此外，猪蛔虫虫卵不仅卵壳厚，而且卵壳外有蛋白质膜，对各种理化物质和不良的外界环境条件具有很强的抵

抗力。据报道，虫卵在低温潮湿的土壤里可存活5年～6年，在粪坑中可存活半年到1年，从而大大增加了猪感染蛔虫病的风险。



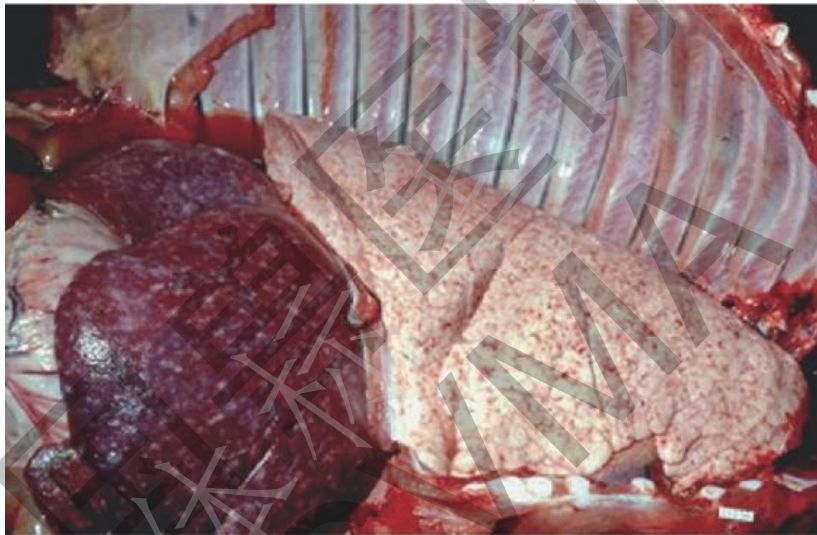附录 C
(资料性)
猪蛔虫病猪肝肺病理变化

C.1 肝脏病理变化

肝脏表面和实质中散布着许多因幼虫移行而形成的乳白色、不规则云雾状斑纹或点状坏死灶，即典型的“乳斑”，严重程度与移行幼虫数量直接相关，幼虫越多，“乳斑”越密集，导致肝脏出现肿大、硬化，颜色变为灰白或黄褐色（图 C.1）。

C.2 肺脏病理变化

病猪肺脏出现肿大、水肿，表面分布有大小不一的出血点或出血斑，切面有血样泡沫状液体流出（见图 C.1）。



图C.1 蛔虫病猪的肝肺病变

参考文献

- [1] 杨光友. 兽医寄生虫病学[M]. 北京: 中国农业出版社, 2019.
- [2] Maxie MG. Pathology of domestic animals. Cambridge: Academic Press, 2016.
- [3] Vandekerckhove E. The use of serology in the control of *Ascaris suum* infections in pigs[D]. Ghent University, 2018.
- [4] Wang T. Transcriptomic and proteomic analysis of *Ascaris suum* larvae during their hepato-tracheal migration[D]. Ghent University, 2014.
- [5] Roepstorff A, Mejer H, Nejsum P, et al. Helminth parasites in pigs: new challenges in pig production and current research highlights[J]. *Vet Parasitol*, 2011, 180(1-2): 72-81.
- [6] Delsart M, Répérant JM, Benoit C, et al. Bayesian estimation of the sensitivity and specificity of coprological and serological diagnostic tests for the detection of *Ascaris suum* infection on pig farms[J]. *Int J Parasitol*, 2024, 54(10): 523-533.
- [7] Zheng Y, Xie Y, Geldhof P, et al. High anti-*Ascaris* seroprevalence in fattening pigs in Sichuan, China, calls for improved management strategies[J]. *Parasit Vectors*, 2020; 13: 60.