

# 团 体 标 准

T/CVMA 183—2024

## 犬猫第三眼睑腺包埋术操作规范

Technical specification of surgical replacement of a prolapsed gland  
of the third eyelid (pocket technique) in dogs and cats

2024-9-26 发布

2024-9-26 实施

中国兽医协会 发布

中国兽医协会  
CVMA  
全国动物卫生大会

## 前 言

本文件按照 GB/T 1.1—2020《标准化工作导则 第1部分：标准化文件的结构和起草规则》的规定起草。

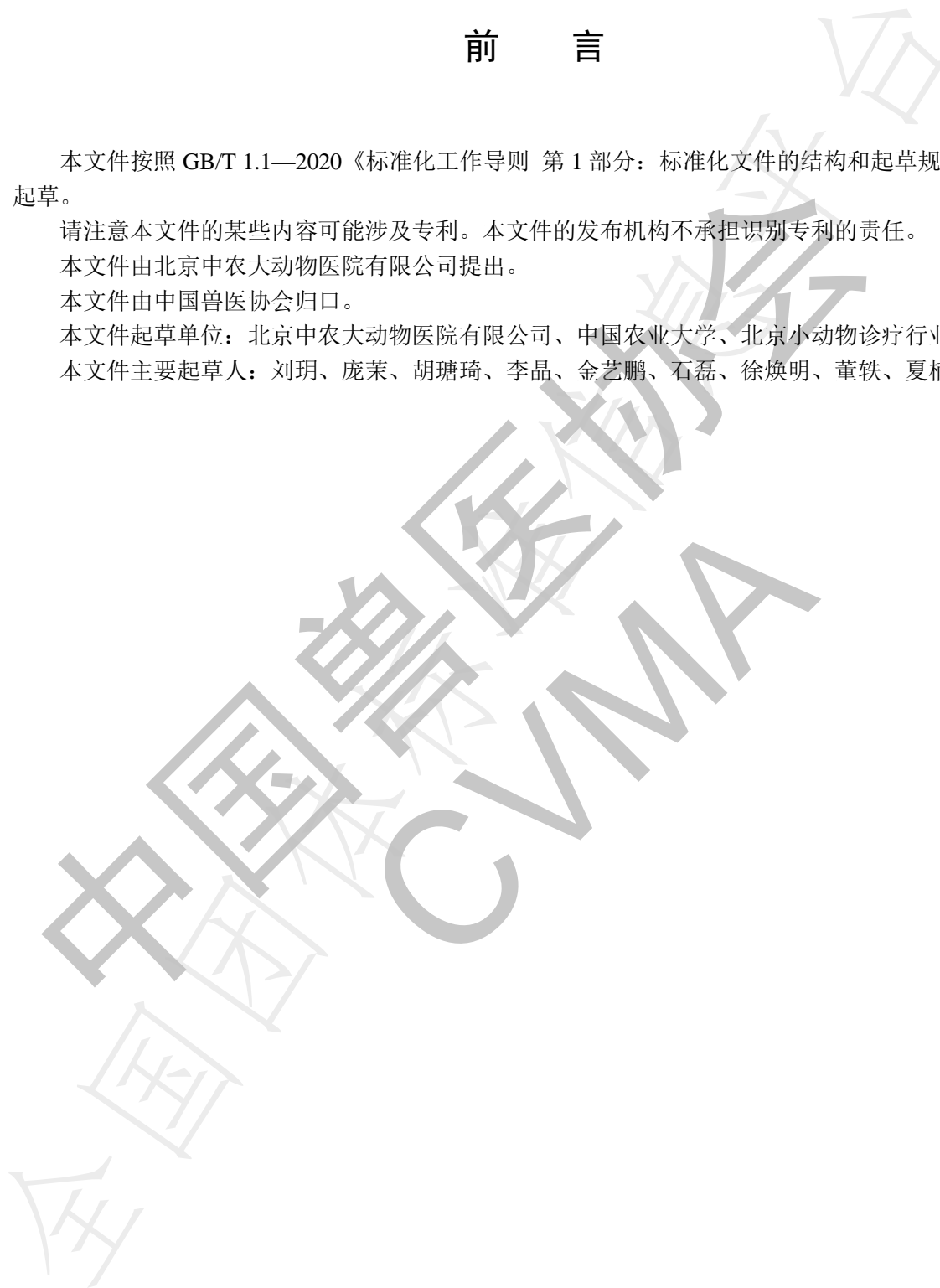
请注意本文件的某些内容可能涉及专利。本文件的发布机构不承担识别专利的责任。

本文件由北京中农大动物医院有限公司提出。

本文件由中国兽医协会归口。

本文件起草单位：北京中农大动物医院有限公司、中国农业大学、北京小动物诊疗行业协会。

本文件主要起草人：刘玥、庞茉、胡璐琦、李晶、金艺鹏、石磊、徐焕明、董轶、夏楠、辛良。



中国兽医协会  
CVMA  
全国动物卫生大会

# 犬猫第三眼睑腺包埋术操作规范

## 1 范围

本文件规定了犬猫第三眼睑腺包埋术的准备物品、术前准备、手术操作、注意事项及术后护理。本文件适用于宠物医疗机构医务人员对犬猫第三眼睑腺脱出病例进行第三眼睑腺包埋术。

## 2 规范性引用文件

本文件没有规范性引用文件。

## 3 术语和定义

本文件没有需要界定的术语和定义。

## 4 术前准备

### 4.1 物品及环境准备

4.1.1 术前准备所需物品包括 0.5% 聚维酮碘溶液和生理盐水。

4.1.2 术中无菌器械和耗材，应摆放于无菌手术间的器械盘中，包括创巾、无损伤钳、创巾钳、11# 或 15# 手术刀片、眼科镊、切腱剪、眼科持针器、6-0 可吸收缝线、肾上腺素、棉拭子。

4.1.3 术后护理所需物品包括抗生素眼药、抗生素-激素眼药、非甾体类抗炎眼药、伊丽莎白圈。

4.1.4 手术应在无菌手术间中进行。

### 4.2 术者准备

4.2.1 术者应穿着刷手服、佩戴手术帽及口罩。

4.2.2 术前应进行无菌手部消毒，穿戴无菌手术衣及手套。

### 4.3 动物准备

4.3.1 患病动物全身麻醉。

4.3.2 用 0.5% 聚维酮碘溶液冲洗结膜囊 1 min。

4.3.3 用生理盐水冲洗结膜囊 1 min。

4.3.4 铺设创巾。

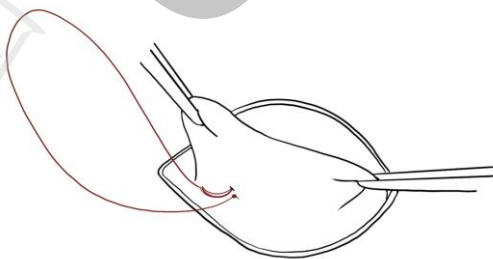
## 5 手术操作

- 5.1 用无损伤钳、创巾钳或缝线牵引第三眼睑缘的鼻侧和颞侧，牵拉外翻，显露第三眼睑的球面结膜和脱出的腺体。
- 5.2 于第三眼睑腺的结膜穹隆侧，用 11#或 15#手术刀片沿着腺体基部距其边缘 1 mm ~ 2 mm 弧形切开结膜球面。
- 5.3 用眼科镊夹持切口边缘，用切腱剪分离远离腺体侧的结膜下组织。
- 5.4 于第三眼睑腺的游离缘侧，沿着腺体基部距其边游离缘 3 mm ~ 5 mm 弧形切开结膜球面，可同时切断 T 形软骨。
- 5.5 用眼科镊夹持切口边缘，用切腱剪分离远离腺体侧的结膜下组织。
- 5.6 两道结膜切口末端不相连，见图 1。

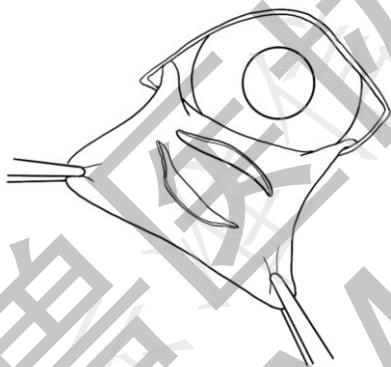

图 1 两道切口末端不相连

- 5.7 可通过局部滴注稀释的肾上腺素（1:1000）或棉拭子控制结膜的出血。
- 5.8 于结膜切口一端对应位置的第三眼睑结膜睑面处，使用眼科持针器夹持 6-0 可吸收缝线打结固定，见图 2。



注：红色为缝线，下同。

图 2 于第三眼睑睑面打结固定

- 5.9 缝线穿透第三眼睑进入第三眼睑的球面。
- 5.10 连续缝合两道结膜切口的远离腺体侧的结膜组织，缝合过程中将第三眼睑腺推入结膜切口下方，注意收紧缝线，避免缝线暴露刺激角膜。切口两端各留 1 mm ~ 2 mm 不缝合。见图 3。

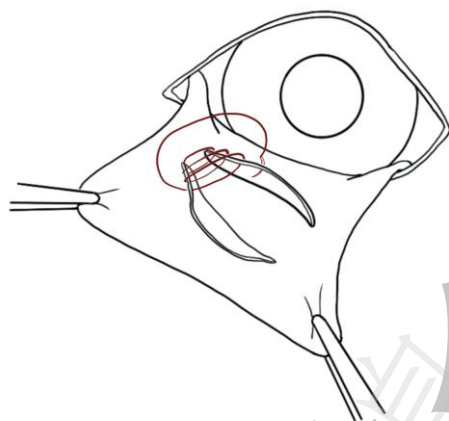


图 3 切口连续缝合

5.11 缝线穿透第三眼睑进入第三眼睑的脸面。

5.12 于结膜切口另一端对应位置的第三眼睑结膜脸面处，使用 6-0 可吸收缝线打结固定，见图 4。

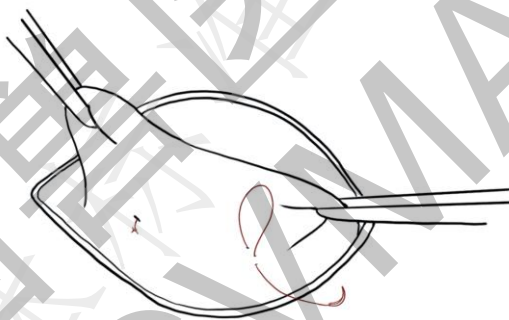


图 4 于第三眼睑脸面打结固定

## 6 术后护理

6.1 佩戴伊丽莎白圈 2 周。

6.2 使用抗生素眼药 1 周，视术部肿胀情况使用抗生素-激素眼药或非甾体类抗炎眼药。

6.3 术后每半年到 1 年监测泪液量。